Zastosowanie doszklistkowych iniekcji preparatu Macugen w leczeniu postaci wysiękowej zwyrodnienia plamki związanego z wiekiem - doświadczenia własne

Mikołaj Krajewski, Marek Prost, Małgorzata Latek-Najder, Karol Stasiak, Arkadiusz Goś

Kierownik Kliniki Okulistycznej WIML: Prof. dr hab. n. med. Marek Prost

Cel pracy:

Celem pracy jest analiza wczesnych wyników zastosowania iniekcji preparatu Macugen w postaci wysiękowej starczego zwyrodnienia plamki. Metoda ta jest dostępna w krajach UE od 1.2006. W Klinice Okulistycznej WIML wykonujemy zabiegi od 10.2006 roku. U pacjentów leczonych dostępną wcześniej terapią fotodynamiczną (PDT), obserwowaliśmy nierzadko nawroty aktywności błony neowaskularnej (wynikające po części z indukcji neowaskularyzacji przez czynniki zapalne, po obliteracji naczyń błony). Dlatego początkowo traktowaliśmy iniekcje preparatu Macugen (Pegaptanib) jako zabieg stabilizujący efekt terapeutyczny po zabiegu PDT. W późniejszym czasie włączyliśmy grupę leczoną wyłącznie poprzez iniekcje Macugenu.

Metoda:

W pracy poddano analizie chorych, leczonych preparatem Macugen w Klinice Okulistycznej WIML w okresie 10.2006 - 04.2007. Pacjentów podzielono na dwie grupy. Pierwszą grupę stanowią chorzy po zabiegach PDT i iniekcjach Macugenu. Druga grupa pacjentów była leczona wyłącznie preparatem Macugen. Wyniki zastosowanej metody analizowano w oparciu o zmiany ostrości wzroku za pomocą tablic ETRDS, oraz zmiany obrazu angiograficznego.
Kryteria włączenia: chorzy z postacią wysiękową starczego zwyrodnienia plamki przy zmianach o średnicy do 4500 µm, dotychczas nie leczeni. Kryteria wyłączenia z dalszej terapii : istotna progresja zmian po zabiegu. Poprawa ostrości wzroku o 15 liter i/lub zanik aktywności błony w obrazie angiograficznym.

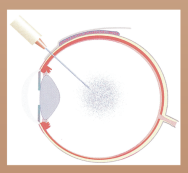

Wyniki:



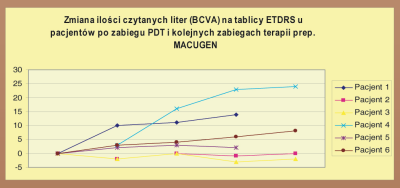

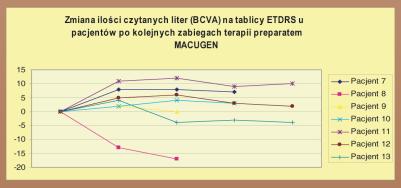

Przykłady terapii:

Przykład 1

Przykład 2

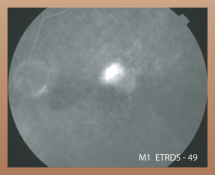

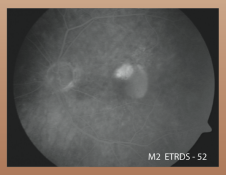

Przykład 3

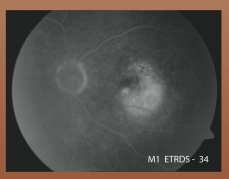

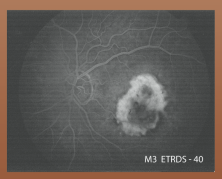

Powikłania			n = 38		
Progresja schorzenia po 1 iniekcji	Krwotoczek podspojówkowy w miejscu wkłucia	Ostre tylne odłącznie ciała szklistego	Podwyższone ciśnienie wewnątrzgałkowe w 5 minucie po zabiegu o ponad 4 mmHg	Podwyższone ciśnienie wewnątrzgałkowe w 120 minucie po zabiegu o ponad 7 mmHg	Podwyższone ciśnienie wewnątrzgałkowe po 24 godzinach o ponad 5 mmHg
1	27	1	8	5	0

Wnioski:

Analiza wykazała skuteczność terapii w obu grupach pacjentów w zahamowaniu progresji neowaskularyzacji podsiatkówkowej.

Adres do korespondencji: Mikołaj Krajewski alfa.med@wp.pl